



AVALIAÇÃO DE UM PROGRAMA DE ESTERILIZAÇÃO CIRÚRGICA DE GATOS EM ARAÇATUBA, SP NO PERÍODO DE 1996 A 2010

Roberta Picciuto Duarte¹
Alessandra Muniz dos Santos
Adelina Maria da Silva

RESUMO

Os gatos estão ocupando espaço cada vez maior como animais de companhia. Esta preferência decorre da facilidade de manutenção de felinos no ambiente urbano. Mas, como os cães, os gatos são muito prolíferos e a esterilização cirúrgica torna-se necessária. O objetivo do presente trabalho foi avaliar os dados obtidos durante 15 anos de atuação de projeto de extensão universitária que oferece gratuitamente cirurgias de esterilização de gatos. Foi realizada a análise estatística das informações contidas nas fichas dos animais atendidos. Foram esterilizados 647 animais, 409 fêmeas (63%) e 238 machos (37%). Nove gatos (3,8%) eram criptorquídicos unilaterais; 40 gatas (10%) estavam gestantes e o uso de anticoncepcional foi relatado em 67 gatas (16,4%). Ocorreu um óbito durante recuperação anestésica e 2 gatas foram eutanasiadas por infecção da ferida operatória, totalizando 0,5% de complicações graves. De 1996 a 2004, foram castradas 212 gatas, 122 adultas e 90 impúberes. Neste período, comparou-se a ovário-salpingo-histerectomia (OSH) por dois acessos diferentes: laparotomia pelo flanco e celiotomia mediana ventral. A laparotomia pelo flanco foi utilizada em apenas 46 gatas (21,7%), pois algumas desvantagens foram observadas: necessidade de uma incisão em cada flanco em animais impúberes ou nulíparos e maior dificuldade ou impossibilidade de retirada completa dos cornos uterinos. No mesmo período, 105 machos, 49 adultos e 56 impúberes, foram submetidos à orquiectomia aberta mediante ligadura do funículo espermático com fio de nylon. De 2005 a 2010, foram castradas 197 gatas, 106 adultas e 91 impúberes. Neste período, adotou-se a técnica de OSH por mini-laparotomia, realizada em 139 gatas (70,6%). Neste procedimento, os ovários e útero foram exteriorizados com o uso de um gancho através de uma pequena incisão mediana ventral. A técnica clássica de OSH, na qual o acesso é feito mediante celiotomia mediana ventral de comprimento suficiente para visualização direta de ovários, tubas uterinas e útero, teve que ser realizada em 58 gatas (29,4%) devido a: gestação avançada; vesícula urinária muito cheia no trans-operatório; ou obesidade. Nos últimos seis anos, foi adotada a técnica de orquiectomia aberta com nó do próprio funículo espermático para a castração de 133 machos (48 adultos e 85 impúberes). A demanda por cirurgias no projeto demonstrou conscientização das pessoas ligadas ao bem estar animal como também a preocupação em relação a importância da esterilização no enfrentamento do problema de superpopulação e abandono de gatos.

Palavras- chave: Gatos. Esterilização cirúrgica. Programa de castração. Orquiectomia. Ovário-salpingo-histerectomia.

¹ UNESP, Curso de Graduação em Medicina Veterinária de Araçatuba.

CATS SURGICAL STERILIZATION PROGRAM EVALUATION IN ARAÇATUBA -SP FROM 1996 TO 2010.

ABSTRACT

Cats are gradually occupying a more important position as pets and this preference is a result of how easy cat maintenance in an urban environment is, even though they are very prolific and need surgical sterilization. This paper aims at evaluating obtained data within 15 years of research in a university service program that offers free cats sterilization surgery. We carried out a statistical analysis of data shown in the records of animals treated by the program. Surgical sterilization was performed on 647 animals (409 females – 63% and 238 males – 37%). Unilateral cryptorchidism was observed in 9 (3.8%) male cats. Forty (10%) female cats were pregnant at the time of the surgery and the treatment with contraceptives was observed in 67 (16.4%) female cats. One death occurred during anesthesia recovery and 2 cats were euthanized because of wound infection, totalizing an amount of 0.5% of severe complications. From 1996 to 2004, 212 female cats were spayed (122 adults and 90 prepubertal) and during that time two different approaches for ovariohysterectomy were compared: flank laparotomy and ventral midline celiotomy. The flank laparotomy approach was used in only 46 female cats (21.7%) due to some disadvantages observed – the need of an incision on each flank in prepubertal or nulliparous animals and the difficulty or impossibility of total uterus removal. In the same period, 105 male cats underwent orchiectomy via an open technique in which the spermatic cord was linked with nylon thread. From 2005 to 2010, 197 females (106 adults and 91 prepubertal) were spayed. The minilaparotomy technique was used to perform ovariohysterectomy on 139 female cats (70.6%). In this procedure, ovaries and uterus were exteriorized in a blind fashion with a hook through a small midline incision. The traditional midline ovariohysterectomy, which incision length permits direct visualization of the ovaries and uterus, had to be performed in 58 (29.4%) female cats due to advanced pregnancy, full urinary bladder during surgery or obesity. Over the past 6 years, 133 male cats (48 adults and 85 prepubertal) were castrated by means of an open technique in which the spermatic cord was tied to itself. The demand for surgeries during the project demonstrated that people are becoming aware concerning the importance of sterilization when facing cat overpopulation and abandonment.

Key words: Cats. Surgical sterilization. Sterilization program. Orchiectomy. Ovariohysterectomy.

EVALUACIÓN DE DATOS OBTENIDOS EN UN PROGRAMA DE ESTERILIZACIÓN QUIRÚRGICA DE GATOS EN ARAÇATUBA - SP EN EL PERIODO DE 1996 A 2010

RESUMEN

Los gatos ocupan un espacio cada vez mayor como mascotas. Esa preferencia resulta de la facilidad de mantenimiento de felinos en el entorno urbano. Pero los gatos son muy prolíficos y la esterilización quirúrgica se hace necesaria. El objetivo del presente trabajo fue evaluar los datos obtenidos a lo largo de 15 años de realización del proyecto de extensión universitaria que ofrece cirugías gratuitas de esterilización de gatos. Se realizó análisis estadístico de las informaciones de los registros de los animales atendidos. Se esterilizaron 647 animales, 409 hembras (63%) y 238 machos (37%). Nueve gatos (3,8%) eran criptorquideos unilaterales; 40 gatas (10%) eran gestantes y el uso de anticonceptivo

se relató en 67 gatas (16,4%). Hubo un óbito durante la recuperación anestésica y 2 gatas fueron sacrificadas debido a infección de la herida quirúrgica, en un total de 0,5% de complicaciones graves. Entre 1996 y 2004, se esterilizaron 212 gatas, 122 adultas y 90 gatas impúberes. En ese período, se comparó la ovariectomía (OVH) por dos accesos diferentes: flancotomía y laparotomía mediana. La flancotomía se utilizó sólo en 46 gatas (21,7%), pues se observaron algunas desventajas: necesidad de una incisión en cada flanco en animales impúberes o nulíparos y mayor dificultad o imposibilidad de proceder a la retirada completa de los cuernos uterinos. En el mismo periodo, se sometieron 105 machos, 49 adultos y 56 impúberes, a la orquiectomía abierta por ligadura del cordón espermático con hilo de nailon. De 2005 a 2010, se castraron 197 gatas, 106 adultas y 91 impúberes. En ese periodo, se usó la técnica de OVH por mini-laparotomía en 139 gatas. En ese procedimiento, se exteriorizan los ovarios y el útero con el uso de un gancho a través de una pequeña incisión mediana ventral. La técnica quirúrgica clásica de ovariectomía es la laparotomía mediana con longitud suficiente para la visualización directa de los ovarios, las trompas uterinas y el útero. Se utilizó esa técnica en 58 gatas (29,4%) debido a: gestación adelantada, vejiga urinaria muy llena durante la cirugía, u obesidad. En los últimos seis años, se usó la técnica de orquiectomía abierta con nudo en el cordón espermático en 133 machos (48 adultos y 85 impúberes). La demanda por cirugías en el proyecto demostró la conciencia de las personas vinculadas con el bienestar animal, así como la preocupación acerca de la importancia de la esterilización en el enfrentamiento del problema de la superpoblación y abandono de gatos.

Palabras-clave: Gatos. Esterilización quirúrgica. Programa de castración. Orquiectomía. Ovariectomía.

INTRODUÇÃO

Gradativamente os gatos estão ocupando espaço cada vez maior como animais de companhia. Esta preferência decorre da facilidade de manutenção dos felinos no ambiente urbano. Gatos se adaptam melhor em apartamentos, são limpos e silenciosos e não precisam ser levados a passeios. Os gastos com ração e cuidados veterinários geralmente são bem menores quando comparados aos necessários com cães. Mas, assim como os cães, os gatos são muito prolíferos e a esterilização cirúrgica destes animais torna-se necessária. Além de evitar a procriação, a esterilização cirúrgica traz uma série de benefícios aos animais. Em fêmeas, a ovário-salpingo-histerectomia (OSH), cirurgia na qual é feita a retirada dos ovários, tubas uterinas e útero, evita o aparecimento de doenças como neoplasia mamária e infecções uterinas. Em machos, a orquiectomia (retirada dos testículos), elimina comportamentos indesejáveis como demarcação do território com urina, agressão entre machos e o hábito de perambular ([JOHNSTON, 1991](#); [SCOTT; LEVY; CRAWFORD, 2002](#); [HOWE, 2006](#); [WALLACE; LEVY, 2006](#)).

A esterilização cirúrgica de animais impúberes tem sido amplamente adotada e recomendada, sendo que, várias pesquisas sobre os efeitos dessa prática já foram publicados ([ARONSOHN; FAGELLA, 1993](#); [ROOT; JOHNSTON; JOHNSTON, 1996](#); [STUBBS; BLOOMBERG; SCRUGGS, 1996](#); [HOWE, 1997](#); [SOARES; SILVA, 1998](#); [HOWE; SLATER; BOOTHE, 2000](#); [SPAIN; SCARLETT; HOUP, 2004](#)).

Assim como em outros países, a aquisição de gatos no Brasil se dá principalmente pela adoção ou recolhimento de animais abandonados. Ao contrário, uma parcela dos proprietários de cães adquire seus animais em canis ou lojas de animais.

O projeto de extensão universitária “Avaliação de diferentes técnicas de gonadectomia em gatos e gatas adultos e impúberes”, desenvolvido na Unesp – campus de Araçatuba há 15 anos, tem como principal objetivo realizar gratuitamente cirurgias de esterilização de gatos e gatas adultos e impúberes, abandonados ou recolhidos da rua por pessoas ligadas ao bem estar animal, facilitando assim a adoção dos mesmos.

Outros objetivos deste projeto de extensão são: contribuir para o controle da superpopulação de gatos na cidade de Araçatuba, fornecer aos alunos dos primeiros anos do Curso de Medicina Veterinária contato com a área de cirurgia, testar diferentes técnicas cirúrgicas para a retirada das gônadas (ovários ou testículos) de gatos e gatas adultos e impúberes e avaliar a médio e longo prazo os efeitos da esterilização nos animais operados.

OBJETIVOS

A presente pesquisa tem como objetivo avaliar dados obtidos ao longo de 15 anos de existência do projeto de extensão universitária “Avaliação de diferentes técnicas de gonadectomia em gatos e gatas adultos e impúberes”.

MÉTODOS

Foi realizada a análise estatística descritiva das informações contidas nas fichas dos animais atendidos pelo programa de 1996 a 2010.

RESULTADOS

Foram esterilizados 647 animais, 409 fêmeas (63%) e 238 machos (37%) (Figura 1). Nove gatos (3,8%) eram criptorquídicos unilaterais. A gestação foi constatada em 40 gatas (10%) com número médio de fetos de 4,1. O uso de anticoncepcional foi relatado pelo proprietário em 67 gatas (16,4%). Ocorreu 1 óbito durante recuperação anestésica e 2 gatas foram eutanasiadas por infecção da ferida operatória, totalizando 0,5% de complicações graves.

De 1996 a 2004, foram castradas 212 gatas, 122 adultas e 90 impúberes. Neste período, comparou-se a OSH por dois acessos diferentes: laparotomia pelo flanco e celiotomia mediana ventral. A laparotomia pelo flanco foi utilizada em apenas 46 gatas (21,7%), pois algumas desvantagens foram observadas: necessidade de uma incisão em cada flanco em animais impúberes ou nulíparos e maior dificuldade ou impossibilidade de retirada completa dos cornos uterinos (Figura 3). No mesmo período, 105 machos, 49 adultos e 56 impúberes, foram submetidos à orquiectomia aberta mediante ligadura do funículo espermático com fio de nylon (Figura 2).

De 2005 a 2010, foram castradas 197 gatas, 106 adultas e 91 impúberes. Neste período, adotou-se a técnica de OSH por mini-laparotomia com gancho, realizada em 139 gatas (70,6%), cuja incisão é de cerca de 2 cm e o tempo cirúrgico é muito menor (Figuras 4 e 5). A técnica clássica de OSH, na qual o acesso é feito mediante celiotomia mediana ventral de comprimento suficiente para visualização direta de ovários, tubas uterinas e útero, teve que ser realizada em 58 gatas (29,4%) devido a: gestação avançada; vesícula urinária muito cheia no trans-operatório; ou obesidade (Tabela 1).

Nos últimos 6 anos, foi adotada a técnica de orquiectomia aberta com nó do próprio funículo espermático para a castração de 133 machos (48 adultos e 85 impúberes) (Figura 6).

O projeto contou com a participação de 31 alunos voluntários.

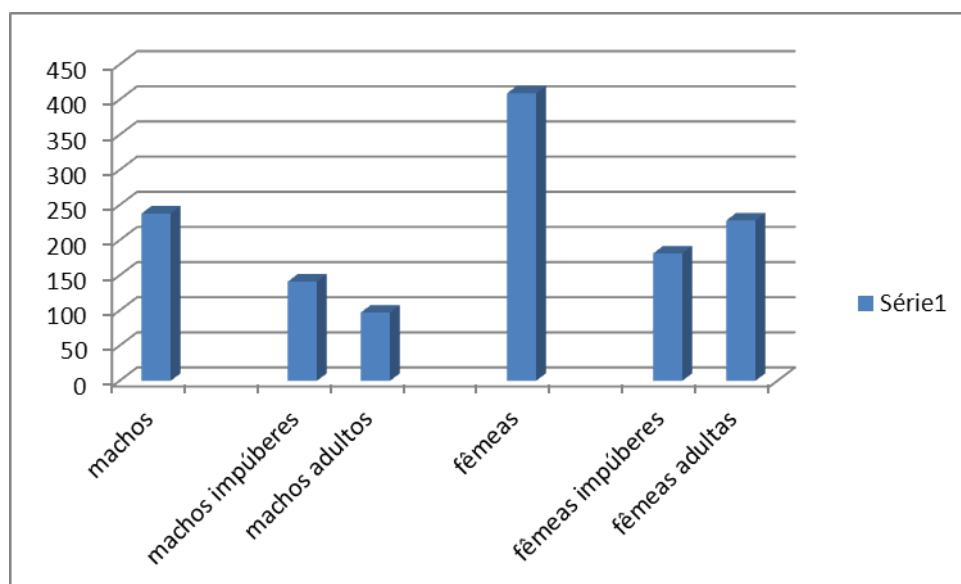


Figura 1. Gráfico com o número de esterilizações realizadas em machos e fêmeas, adultos e impúberes. Fonte consultada: produção do próprio autor.

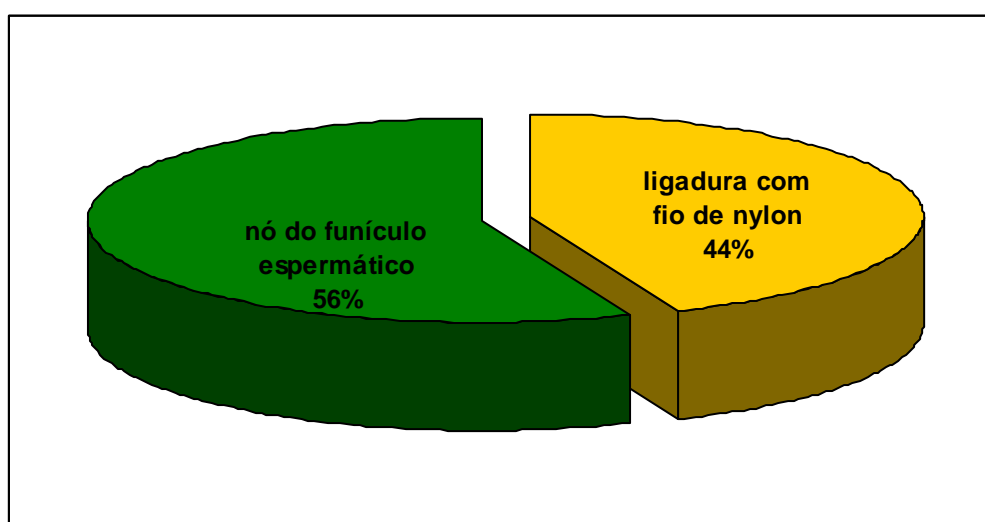


Figura 2. Percentual de cirurgias de esterilização de machos de acordo com a técnica cirúrgica utilizada. Fonte consultada: produção do próprio autor.

Tabela 1. Total de cirurgias de esterilização de gatas, com distribuição de acordo com as técnicas cirúrgicas utilizadas. Fonte: produção do próprio autor.

<i>Período</i>	<i>OSH pelo flanco</i>	<i>OSH clássica</i>	<i>OSH mini</i>
1996-2004	46	166	-
2005 -2010	-	58	139
Total	46 (11,2%)	224 (54,8%)	139 (34,0%)

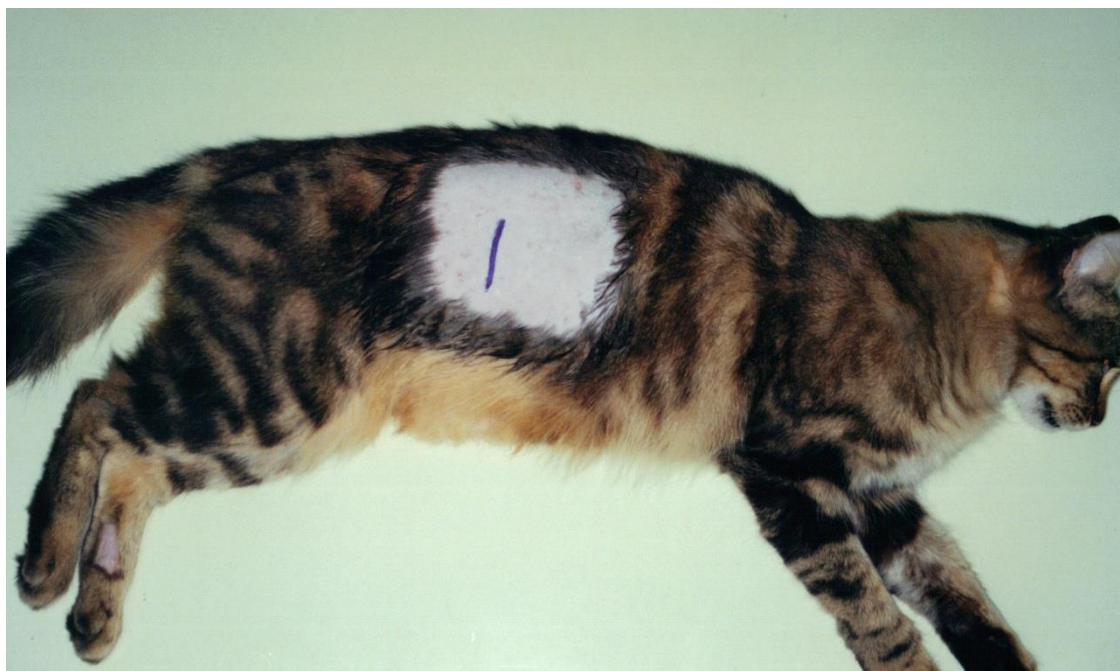

Figura 3. Gata com flanco tricotomizado com indicação do local da incisão da técnica de ovariossalpingohisterectomia. Fonte consultada: produção do próprio autor.

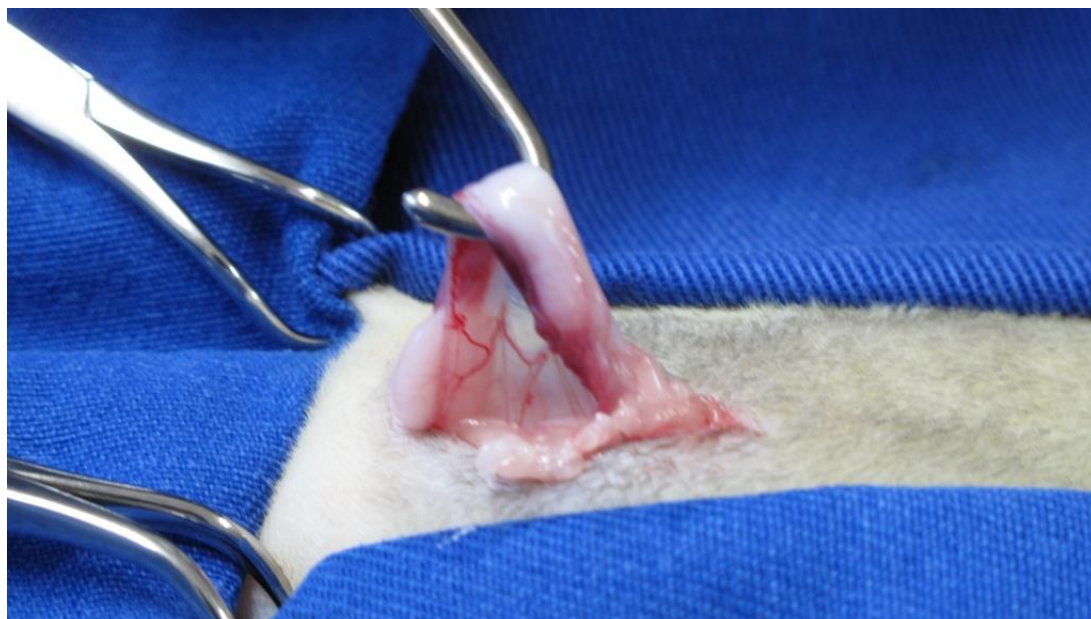


Figura 4. Ovariossalpingohisterectomia por mini-laparotomia com gancho, retirada do ovário esquerdo da cavidade abdominal. Fonte consultada: produção do próprio autor.

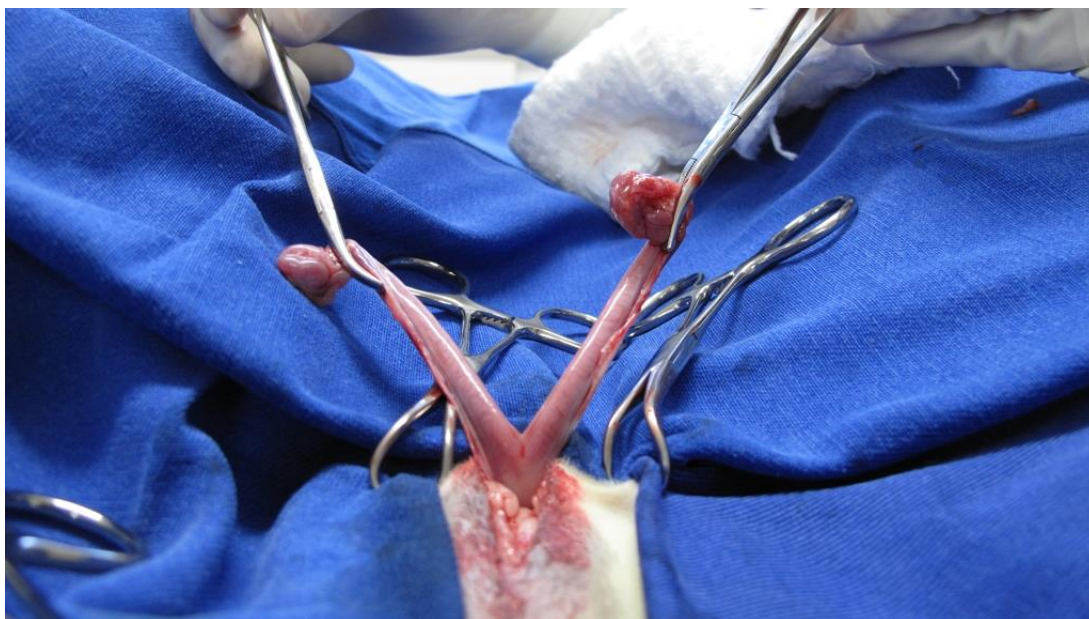


Figura 5. Ovariosalpingohisterectomia por mini-laparotomia com gancho, retirada dos ovários, tubas uterinas e útero. Fonte consultada: produção do próprio autor.

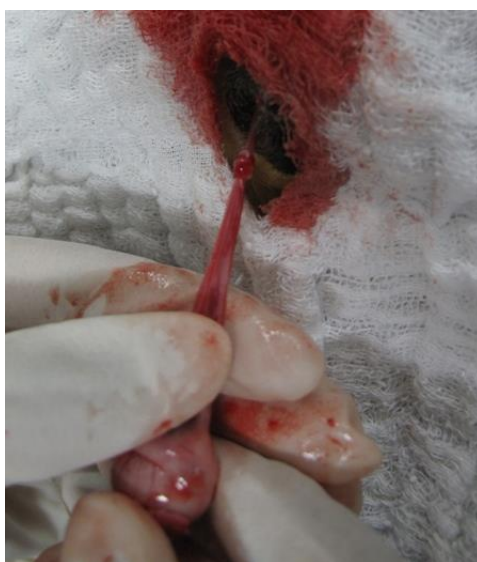

Figura 6. Orquiectomia com nó do próprio funículo espermático realizada em 56% dos machos castrados no programa em Araçatuba, SP. Fonte consultada: produção do próprio autor.

DISCUSSÃO

No presente projeto o percentual de fêmeas esterilizadas foi maior do que o de machos (63% x 37%). Este resultado provavelmente reflete a preocupação dos proprietários com uma gestação indesejada. Maior percentual de fêmeas também foi observado em trabalhos que analisaram as características de gatos errantes admitidos em programas de captura-castração-soltura nos Estados Unidos da América, embora esta diferença entre os gêneros fosse menor: 57% x 43% ([SCOTT; LEVY; CRAWFORD, 2002](#)) e 53,4% x 44,3% ([WALLACE; LEVY, 2006](#)). Em trabalho que avaliou os resultados de

programa onde cães e gatos provenientes de abrigos foram castrados por alunos do 4º ano do Curso de Medicina Veterinária do Texas, EUA, observou-se proporção similar de machos e fêmeas ([HOWE, 1997](#)).

A porcentagem de gatos criptorquídicos observada no presente trabalho (3,8%) foi maior do que aquela registrada em programas de esterilização de gatos errantes: 1,9% ([SCOTT; LEVY; CRAWFORD, 2002](#)) e 1,3% ([WALLACE; LEVY, 2006](#)).

Por ocasião da cirurgia, 10% das gatas encontravam-se gestantes. Este valor está um pouco abaixo do constatado em populações de gatos errantes (19% e 15,9%). Contudo, a média de 4,1 fetos observada em cada gestação foi semelhante à constatada em programas de esterilização de gatos errantes ([SCOTT; LEVY; CRAWFORD, 2002](#); [WALLACE; LEVY, 2006](#)).

O uso de anticoncepcional foi relatado em 16,4% das gatas, demonstrando novamente a preocupação dos proprietários em evitar a procriação de seus animais.

O percentual de complicações graves que levou a óbitos não esperados (0,5%) foi semelhante ao observado em programas de esterilização de gatos errantes (0,3% e 0,4%), onde há falta de informações no pré-operatório e grande número de animais são operados num mesmo dia. (([SCOTT; LEVY; CRAWFORD, 2002](#); [WALLACE; LEVY, 2006](#)).

O número de fêmeas impúberes esterilizadas pelo presente programa, embora menor, não ficou muito distante do número de fêmeas adultas. No grupo de machos observou-se um número maior de animais impúberes. Em estudos que avaliaram resultados de médio e longo prazo da esterilização em gatos, o percentual de animais impúberes foi maior do que o de gatos adultos, indicando que nos Estados Unidos da América o debate sobre superpopulação e esterilização de animais impúberes iniciado nos anos 90 resultou numa mudança de mentalidade e adoção de novas práticas pelos médicos veterinários ([STUBBS; BLOOMBERG; SCRUGGS, 1996](#); [HOWE; SLATER; BOOTHE, 2000](#)).

Inicialmente, a concepção de esterilização de animais impúberes gerou alguma controvérsia e estranhamento. Apareceram preocupações quanto a atraso no crescimento, vaginite, dermatite vulvar, obstrução uretral em gatos machos, incontinência urinária, comprometimento do sistema imune, obesidade e anormalidades dermatológicas, cardíacas, endócrinas e comportamentais ([JOHNSTON, 1991](#); [HOWE, 2006](#)). Contudo estas preocupações provaram-se infundadas pelos resultados de estudos de seguimento de médio e longo prazo ([STUBBS; BLOOMBERG; SCRUGGS, 1996](#); [HOWE; SLATER; BOOTHE, 2000](#); [SPAIN; SCARLETT; HOUP, 2004](#)). A gonadectomia pré-pubertal pode ser realizada com segurança sem aumento dos riscos de problemas ou complicações durante a anestesia, cirurgia e primeira semana de pós-operatório ([ARONSOHN; FAGELLA, 1993](#); [HOWE, 1997](#)). A gonadectomia pré-pubertal em gatos também não resulta no aumento de problemas associados a comportamento ou a qualquer sistema corporal ([STUBBS; BLOOMBERG; SCRUGGS, 1996](#); [HOWE; SLATER; BOOTHE, 2000](#); [SPAIN; SCARLETT; HOUP, 2004](#)).

A gonadectomia pré-pubertal causa pequeno atraso no fechamento das placas epifisárias, mas tal fato não determinou diferenças no comprimento dos ossos ([STUBBS; BLOOMBERG; SCRUGGS, 1996](#)). Outro estudo comprovou que este atraso não resulta em maior ocorrência de fraturas de ossos longos ([SPAIN; SCARLETT; HOUP, 2004](#)).

A genitália externa mantém sua aparência infantil nos animais que são esterilizados antes da puberdade. Contudo, não foram encontradas diferenças significativas no diâmetro da uretra pré-prostática e peniana de gatos castrados antes da puberdade, castrados após a puberdade e não castrados ([ROOT; JOHNSTON; JOHNSTON, 1996](#)). A exposição total do pênis em gatos machos castrados antes da puberdade também foi

constatada, indicando que a separação completa de prepúcio e pênis não foi influenciada pela orquiectomia pré-pubertal ([STUBBS; BLOOMBERG; SCRUGGS, 1996](#)). Embora a gonadectomia pré-pubertal cause diferenças anatômicas no pênis, estas alterações não levam ao aumento na incidência de doença do trato urinário de felinos e obstrução uretral ([SPAIN; SCARLETT; HOUP, 2004](#)).

Em gatas esterilizadas antes da puberdade observou-se vulva com aparência infantil, mas como a dermatite perivulvar não é um problema em gatos domésticos, este fato parece não ter relevância ([STUBBS; BLOOMBERG; SCRUGGS, 1996](#)). Outro estudo constatou que o diâmetro da uretra pré-pélvica era significativamente menor nas gatas esterilizadas antes da puberdade quando comparada a gatas não esterilizadas ([ROOT; JOHNSTON; JOHNSTON, 1996](#)).

Estudos sobre condição corporal não demonstraram nenhuma associação entre idade do animal na época da gonadectomia e prevalência de obesidade ([ROOT; JOHNSTON; JOHNSTON, 1996](#); [STUBBS; BLOOMBERG; SCRUGGS, 1996](#); [HOWE; SLATER; BOOTHE, 2000](#); [SPAIN; SCARLETT; HOUP, 2004](#)) Mas outras pesquisas constataram maior risco de obesidade em gatos e gatas gonadectomizados quando comparados a animais não castrados ([FETTMAN et al., 1997](#); [DONOGHUE; SCARLETT, 1998](#); [MARTIN et al., 2006](#); [COLLIARD et al., 2009](#)). Um destes estudos sugeriu que a causa principal no aumento de peso dos gatos gonadectomizados ocorreu devido ao aumento no consumo de alimentos. Este estudo verificou também que o aumento de peso foi decorrente do aumento no tecido adiposo ([FETTMAN et al., 1997](#)).

A laparotomia pelo flanco, testada no início do programa, foi descontinuada após a esterilização de 46 gatas, pois várias desvantagens foram observadas: necessidade de uma incisão em cada flanco em animais impúberes ou nulíparos, maior dificuldade ou impossibilidade de retirada completa dos cornos uterinos e maior sangramento da ferida operatória. Em pesquisa realizada no Reino Unido, verificou-se que as feridas operatórias de OSH realizadas pelo flanco, apresentavam sensibilidade dolorosa significativamente maior quando comparadas àquelas realizadas por celiotomia mediana ventral, mesmo com a administração de anti-inflamatórios não-esteróides ([GRINT et al., 2006](#)). Os autores deste trabalho consideraram que as incisões no flanco eram mais sensíveis porque mais fibras musculares são seccionadas e que terminações nervosas de nociceptores estão presentes junto a vasos sanguíneos presentes nos músculos. O contrário ocorre na celiotomia mediana ventral, pois o tecido conjuntivo que forma a linha alba possui escasso suprimento sanguíneo. Além da ausência de nociceptores, a linha alba não apresenta suprimento sanguíneo suficiente para transportar mediadores da inflamação ao locais de lesão tecidual. Outro fator a ser considerado é que a dor provocada por movimento é mais intensa que a dor em repouso, devido ao maior recrutamento de estímulos sensoriais dos nociceptores durante o movimento. Como o local da incisão no flanco se situa cranialmente ao membro pélvico esquerdo, a ferida operatória move-se mais do que aquela situada na região mediana ventral quando o gato se movimenta, recrutando assim mais atividade dos nociceptores no local da cirurgia.

Nos últimos 6 anos do programa, adotou-se a técnica de OSH por mini-laparotomia com gancho. Nesta técnica o ovário esquerdo é exteriorizado às cegas, ao ser apanhado pelo gancho de ovariectomia. Nenhum incidente foi detectado nas 139 cirurgias realizadas. Além de segura, a OSH por mini-laparotomia com gancho mostrou-se rápida, pois a incisão cirúrgica é de apenas 2 cm.

A técnica clássica de OSH, na qual o acesso é feito mediante celiotomia mediana ventral de comprimento suficiente para visualização direta de ovários, tubas uterinas e útero, teve que ser realizada em 58 gatas (29,4%) devido a: gestação avançada, vesícula urinária muito cheia no trans-operatório ou obesidade.

A técnica de orquiectomia aberta com nó do próprio funículo espermático foi adotada nos últimos 6 anos do programa. A hemostasia desta nova técnica cirúrgica mostrou-se tão segura quanto a realizada anteriormente mediante ligadura do funículo espermático com fio de nylon. A orquiectomia com nó do funículo espermático apresentou ainda várias vantagens como rapidez, simplicidade e ausência de corpo estranho na ferida operatória. Esta técnica de orquiectomia também foi utilizada em programa de esterilização de gatos realizado por estudantes do 4º ano do Curso de Medicina Veterinária do Texas, EUA ([HOWE, 1997](#)).

Os alunos voluntários que participaram do presente programa de esterilização cirúrgica de gatos cursavam os primeiros anos do Curso de Medicina Veterinária e tiveram a oportunidade de realizar vários procedimentos que contribuíram para a sua formação. Os alunos eram responsáveis pelo preenchimento das fichas com dados do proprietário, identificação e histórico do animal, pesagem e contenção dos gatos, cálculo de doses de fármacos, aplicação de injeções, monitorização da anestesia, aferição de parâmetros fisiológicos, preparação do paciente cirúrgico mediante tricotomia e antissepsia, confecção de curativos e auxílio na realização das cirurgias. Os alunos voluntários participaram ainda da discussão de artigos científicos relacionados à esterilização de gatos e doenças de felinos.

CONCLUSÕES

A demanda por cirurgias no projeto demonstrou conscientização das pessoas em relação à importância da esterilização no enfrentamento do problema de superpopulação e abandono de gatos. O percentual semelhante de esterilização de animais adultos e impúberes, bem como de fêmeas e machos, reflete a aceitação deste método de controle populacional e o conhecimento dos benefícios trazidos por esta prática. A técnica de ovariosalpingohisterectomia por mini-laparotomia mostrou-se tão segura e eficiente quanto a técnica clássica realizada mediante celiotomia mediana ventral, com a vantagem adicional de ser mais rápida. A técnica de orquiectomia aberta com nó do próprio funículo espermático também mostrou-se tão segura e eficiente quanto a técnica clássica mediante ligadura do funículo espermático com fio de sutura, além de apresentar várias vantagens como rapidez e ausência de corpo estranho na ferida operatória.

REFERÊNCIAS

[ARONSOHN, M.G.; FAGELLA, A. M.](#) Surgical techniques for neutering 6- to 14-week-old kittens. **Journal of the American Veterinary Medical Association**, Schaumburg, v. 202, n. 1, p. 53-55, 1993.

[COLLIARD L. et al.](#) Prevalence and risk factors of obesity in an urban population of healthy cats. **Journal of Feline and Medicine Surgery**, London, v. 11, p. 135-140, 2009.

[DONOGHUE, S.; SCARLETT, J. M.](#) Diet and feline obesity. **Journal of Nutrition**, Bethesda, v. 128, p. 2776S-2778S, 1998.

[FETTMAN, M. J. et al.](#) Effects of neutering on bodyweight, metabolic rate and glucose tolerance of domestic cats. **Research in Veterinary Science**, London, v. 62, p. 131-136, 1997.

[GRINT, N. J. et al.](#) Assessment of the influence of surgical technique on postoperative pain and wound tenderness in cats following ovariohysterectomy. **Journal of Feline and Medicine Surgery**, London, v. 8, p. 15-21, 2006.

[HOWE, L. M.](#) Short-term results and complications of prepubertal gonadectomy in cats and dogs. **Journal of the American Veterinary Medical Association**, Schaumburg, v. 211, p. 57-62, 1997.

[HOWE, L. M.](#) Surgical methods of contraception and sterilization. **Theriogenology**, Los Altos, v. 66, p. 500-509, 2006.

[HOWE, L. M.; SLATER, M. R.; BOOTHE, H. W.](#) Long-term outcome of gonadectomy performed at an early age or traditional age in cats. **Journal of the American Veterinary Medical Association**, Schaumburg, v. 217, p. 1661-1665, 2000.

[JOHNSTON, S. D.](#) Questions and answers on the effects of surgically neutering dogs and cats. **Journal of the American Veterinary Medical Association**, Schaumburg, v. 198, n. 7, p. 1206-1214, 1991.

[MARTIN, L. J. M. et al.](#) Spontaneous hormonal variations in male cats following gonadectomy. **Journal of Feline and Medicine Surgery**, London, v. 8, p. 309-314, 2006.

[ROOT, M. V.; JOHNSTON, S. D.; JOHNSTON, G. R.](#) The effects of prepubertal and postpubertal gonadectomy on penile extension and urethral diameter in the domestic cat. **Veterinary Radiology and Ultrasound**, Raleigh, v. 37, p. 363-366, 1996.

[SCOTT, K. C.; LEVY, J. K.; CRAWFORD, P. C.](#) Characteristics of free-roaming cats evaluated in a trap-neuter-return program. **Journal of American Veterinary Medical Association**, Schaumburg, v. 221, p. 1136-1138, 2002.

[SOARES, J. A. G.; SILVA, P. A. R.](#) Castração precoce em cães e gatos. **Clínica Veterinária**, São Paulo, n. 13, p. 34-40, 1998.

[SPAIN, C. V.; SCARLETT, J. M.; HOUPPT, K. A.](#) Long-term risks and benefits of early-age gonadectomy in cats. **Journal of the American Veterinary Medical Association**, Schaumburg, v. 224, p. 372-379, 2004.

[STUBBS, W. P.; BLOOMBERG, M. S.; SCRUGGS, S. L.](#) Effects of prepubertal gonadectomy on physical and behavioral development in cats. **Journal of the American Veterinary Medical Association**, Schaumburg, v. 209, p. 1864-1871, 1996.

[WALLACE, J. L.; LEVY, J. K.](#) Population characteristics of feral cats admitted to seven trap-neuter-return programs in the United States. **Journal of Feline and Medicine Surgery**, London, v. 8, p. 279-284, 2006.